

Caderno de Provas

CPG 73 – NM


TÉCNICO EM RADIOLOGIA

**Editais Nº. 001/2023 –
Prefeitura Municipal de Guimarães/RN**

Data: ____/____/____

INSTRUÇÕES GERAIS PARA A REALIZAÇÃO DA PROVA

- Use apenas caneta esferográfica de tinta azul ou preta.
- Escreva a data, a sua assinatura e o seu número de inscrição no espaço indicado nesta capa.
- A prova terá duração máxima de 4 (quatro) horas, incluindo o tempo para responder a todas as questões do **Caderno de Provas** e preencher a **Folha de Respostas**.
- Antes de retirar-se definitivamente da sala, entregue a **Folha de Respostas** e o **Caderno de Provas** ao fiscal.
- Este **Caderno de Provas** contém, respectivamente, 15 (quinze) questões de Língua Portuguesa, 10 (dez) questões de Informática e 25 (vinte e cinco) questões de Conhecimentos específicos.
- Se o **Caderno de Provas** contiver alguma imperfeição gráfica que impeça a leitura, comunique isso imediatamente ao Fiscal, para que seja efetuada de imediato a troca do Caderno.
- Cada questão de múltipla escolha apresenta apenas **uma** resposta correta. Para a marcação da alternativa escolhida na **Folha de Respostas**, pinte completamente o campo correspondente conforme a figura a seguir:



- Os rascunhos e as marcações feitas neste **Caderno de Provas** não serão considerados para efeito de avaliação.
- Interpretar as questões faz parte da avaliação; portanto, não é permitido solicitar esclarecimentos aos Fiscais.
- O preenchimento da **Folha de Respostas** é de sua inteira responsabilidade.
- A quantidade de questões objetivas e respectivas pontuações desta prova estão apresentadas a seguir:

<i>Disciplina</i>	<i>Número de questões</i>	<i>Pontos</i>
Língua Portuguesa	15 questões	30 pontos
Informática	10 questões	20 pontos
Conhecimentos específicos	25 questões	50 pontos
PONTUAÇÃO TOTAL		100 pontos

ASSINATURA DO CANDIDATO:

NÚMERO DE INSCRIÇÃO:

QUESTÕES DE MÚLTIPLA ESCOLHA – LÍNGUA PORTUGUESA

As questões de 01 a 10 referem-se ao texto a seguir.

Acreditar em bobagens

Por Natalia Pasternak e Carlos Orsi

Uma definição comum de “agente racional” é alguém que tem objetivos, crenças sobre como melhor alcançá-los e que age de acordo. Note-se que a definição omite a natureza das crenças em si. Se alguém acredita que o horóscopo do jornal é uma fonte confiável de orientações sobre o dia a dia, estará sendo perfeitamente racional ao obedecer às exortações do astrólogo.

A constatação de que as crenças que carregamos na vida podem fazer com que qualquer tolice pareça claramente razoável não é nova. Atribuída a Voltaire, a frase “quem o leva a acreditar em absurdos pode levá-lo a cometer atrocidades” ganha especial relevância nesta era de redes sociais e aplicativos de mensagens, quase 250 anos depois da morte do filósofo francês. Cem anos após Voltaire, outro filósofo, o inglês William Clifford, formulava o princípio de que toda pessoa tem o dever moral de fazer uma cuidadosa curadoria das coisas em que acredita, eliminando tudo o que seja mal embasado — exatamente para que a racionalidade não redunde em atrocidades.

Trata-se, porém, de dever muito mais fácil de enunciar que de cumprir. Adquirimos ou sustentamos crenças o tempo todo, pelos mais variados motivos — porque é confortável acreditar em certas coisas, porque aceitar ou negar fatos nos oferece uma desculpa para fazer o que temos vontade de fazer, porque nossos pais, amigos, amantes, sacerdotes, sócios, colegas e vizinhos esperam, cada um a seu modo, conformidade de nós. Outras nos são empurradas pelo *marketing* e pela publicidade incessantes.

Num ambiente tão carregado, como fazer uma curadoria adequada? Quem tem o tempo, ou os meios, para isso?

Existem, é claro, diversos tipos de crença, com diferentes potenciais de dano. Acreditar que existem unicórnios azuis na Galáxia de Andrômeda provavelmente não fará mal a ninguém. As mais perigosas, quando falsas ou mal embasadas, são as que dizem respeito à realidade sensível, concreta, imediata — as que podem levar pessoas racionais e bem-intencionadas a gastar as economias de uma vida ou pôr a saúde — própria ou de entes queridos — em risco.

Por sorte, esse é o tipo de crença para o qual a humanidade desenvolveu um filtro fantástico: a ciência. Todas as ciências, com seus diferentes métodos, buscam descrever e explicar a realidade sensível e concreta — seja a composição de uma rocha, a causa de uma doença, a origem de um povo — com base nas evidências de melhor qualidade, num sistema em que nenhum especialista está acima da crítica dos colegas, e toda conclusão sempre pode ser revisada mais tarde, à medida que o conjunto de evidências disponíveis cresce, e as interpretações amadurecem.

Existem, no entanto, sistemas que, rejeitados pelo filtro científico, dedicam-se a fazer exatamente o contrário do que as ciências propõem — idolatrando a palavra infalível de “gênios” fundadores, inventando malabarismos para descartar boas evidências, resistindo a revisões significativas — e sobrevivem na cultura como fonte de crenças pretensamente válidas a respeito da realidade concreta. São chamados de pseudociências.

Analisamos 12 delas em nosso livro “Que bobagem!”, lançado neste mês pela Editora Contexto. A análise detalhada é necessária para que o carimbo de “pseudociência” seja uma conclusão lógica, não mero pejorativo, e para que o leitor compreenda o aspecto histórico e cultural desses sistemas e como exatamente eles alegam curar, resolver, explicar. Alguns, como astrologia, tendem a ser vistos como passatempos inócuos; outros, como a psicanálise ou a homeopatia, ainda se encontram entrincheirados na academia. Mas todos infectam a racionalidade e, em determinados contextos, têm potencial de concretizar o temor de Voltaire, promovendo absurdos e causando atrocidades.

Disponível em: <<https://oglobo.globo.com>> Acesso em: 9 de jul. de 2023

01. O propósito comunicativo principal do texto é

- A) promover a divulgação de um livro que discute a noção de pseudociência.
- B) explicar que existem sistemas de crenças que podem afetar a racionalidade.
- C) problematizar sobre a capacidade de o ser humano divulgar informações falsas.
- D) estabelecer a diferença entre o conhecimento produzido pela ciência e pela pseudociência.

02. De acordo com o texto,

- A) a psicanálise consolidou-se com ciência nas universidades.
- B) a fronteira entre crença e racionalidade é bastante evidente.
- C) a verificação da eficácia das crenças é facilmente realizada.
- D) a homeopatia e a psicanálise são consideradas pseudociências.

03. A utilização da primeira pessoa do plural sinaliza

- A) a neutralização do discurso, para deixá-lo mais objetivo.
- B) o distanciamento dos autores em relação à problemática abordada.
- C) o não comprometimento dos autores em relação ao tema do texto.
- D) a aderência dos autores e a inclusão do leitor em relação ao tema discutido.

04. Em relação aos modos de citar, os autores, no segundo parágrafo,

- A) comparam o pensamento de dois filósofos a fim de fortalecer as ideias expostas.
- B) parafraseiam os discursos de dois filósofos, o que caracteriza a citação indireta.
- C) transcrevem os discursos de dois filósofos, o que caracteriza a citação direta.
- D) apresentam o pensamento de dois filósofos que têm ideias discordantes.

05. Considerando o modo de organização do segundo parágrafo, a ideia principal encontra-se

- A) diluída nos três períodos.
- B) explicitada no terceiro período.
- C) explicitada no primeiro período.
- D) diluída no segundo e terceiro períodos.

06. Considerando a progressão discursiva do texto, o penúltimo parágrafo

- A) inicia uma conclusão em relação às informações apresentadas anteriormente.
- B) estabelece um contraponto às informações apresentadas no parágrafo anterior.
- C) explica por que a ciência é ineficaz no combate ao conhecimento pseudocientífico.
- D) apresenta uma consequência de uma situação apresentada no parágrafo anterior.

07. No período “Existem, é claro, diversos tipos de crença, com diferentes potenciais de dano”,

- A) o verbo “existir” encontra-se no plural porque concorda com o sujeito “diversos tipos de crença”.
- B) o verbo “existir” encontra-se no plural porque concorda com o sujeito “diferentes potenciais”.
- C) a expressão “com diferentes potenciais” é objeto indireto do verbo existir.
- D) a expressão “diversos potenciais” é objeto direto do verbo “existir”.

08. Analise o período abaixo.

Se alguém acredita que o horóscopo do jornal é uma fonte confiável de orientações sobre o dia a dia, estará sendo perfeitamente racional ao obedecer às exortações do astrólogo.

No período, a palavra “**Se**”, de acordo com as classes gramaticais, é utilizada como

- A) partícula apassivadora.
- B) índice de indeterminação do sujeito.
- C) conjunção integrante, indicadora de causalidade.
- D) conjunção adverbial, indicadora de condicionalidade.

09. Considerando o seu estilo e a sua composição, o texto apresenta uma linguagem

- A) exclusivamente denotativa, uso inadequado ao gênero textual, uma resenha crítica.
- B) exclusivamente conotativa, uso adequado à sequência textual, uma crônica argumentativa
- C) predominantemente denotativa, uso adequado ao gênero textual, um artigo de divulgação científica.
- D) predominantemente conotativa, uso inadequado à sequência dominante no texto, um artigo jornalístico.

10. Considerando o texto em sua totalidade, no período “Num ambiente tão carregado, como fazer uma curadoria adequada?”, o substantivo “curadoria” pode ser substituído pelo

- A) sinônimo “cuidado”.
- B) sinônimo “avaliação”.
- C) hiperônimo “orientação”.
- D) hiperônimo “administração”.

Para responder as questões 11, 12 e 13, considere o parágrafo abaixo.

Existem, no entanto, sistemas que, rejeitados pelo filtro científico, **dedicam-se** a fazer exatamente o contrário do que as ciências **propõem** — idolatrando a palavra infalível de “gênios” fundadores, inventando malabarismos para descartar boas evidências, resistindo a revisões significativas — e **sobrevivem** na cultura como fonte de crenças pretensamente válidas a respeito da realidade concreta. **São** chamados de pseudociências.

11. Se os verbos em destaque forem flexionados no pretérito imperfeito do indicativo, as novas formas verbais serão:

- A) existiam, dedicavam-se, propunham, sobreviviam e eram.
- B) existiam, dedicaram-se, propunham, sobreviviam e eram.
- C) existiram, dedicaram-se, propuseram, sobreviveram e foram.
- D) existiriam, dedicar-se-iam, proporiam, sobreviveriam e foram.

12. O parágrafo apresenta características dominantes da sequência

- A) injuntiva.
- B) descritiva.
- C) explicativa.
- D) argumentativa.

13. No excerto, o uso das aspas objetiva

- A) destacar um termo, para indicar a inteira reponsabilidade por aquilo que os autores informam.
- B) destacar uma variante linguística inadequada, para não comprometer a credibilidade dos autores.
- C) demarcar um discurso alheio, pois os autores não assumem a responsabilidade por aquilo que informam.
- D) demarcar uma ironia, pois os autores não concordam com o sentido do que está expresso pela palavra.

14. Considere o trecho abaixo.

Todas as ciências, com seus diferentes métodos, buscam descrever e explicar a realidade sensível e concreta — seja a composição de uma rocha, a causa de uma doença, a origem de um povo — com base nas evidências de melhor qualidade, num sistema em que nenhum especialista está acima da crítica dos colegas, e toda conclusão sempre pode ser revisada mais tarde, **à medida que** o conjunto de evidências disponíveis cresce, e as interpretações amadurecem.

A expressão “**à medida que**” pode ser substituída, sem alterar o sentido do período, por

- A) “visto que”.
- B) “de modo que”.
- C) “à proporção que”.
- D) “na medida em que”.

15. Analise o período abaixo.

A constatação de que as crenças **que** carregamos na vida podem fazer com que qualquer tolice pareça claramente razoável não é nova.

A palavra em destaque substitui o substantivo

- A) “crenças” e exerce a função de sujeito.
- B) “constatação” e exerce a função de sujeito.
- C) “crenças” e exerce a função de objeto direto.
- D) “constatação” e exerce a função de objeto indireto.

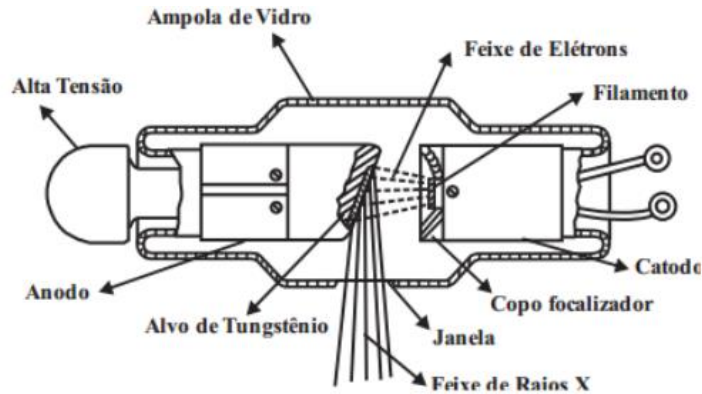
QUESTÕES DE MÚLTIPLA ESCOLHA – INFORMÁTICA

16. Em 2020, a Microsoft encerrou o suporte de um dos seus sistemas operacionais. Com isso, a empresa recomenda a atualização desse sistema para versões mais recentes, a fim de evitar problemas de segurança. Tal sistema operacional denomina-se
- A) Windows XP.
 - B) Windows 10.
 - C) Windows 95.
 - D) Windows 7.
17. No ambiente do sistema operacional Linux, o programa padrão que é encarregado de receber comandos dos usuários via teclado e transmiti-los às camadas de baixo nível do sistema operacional, possibilitando a interação dos usuários com o *shell*, é denominado de
- A) Terminal.
 - B) Ubuntu.
 - C) Kernel.
 - D) Prompt de Comando.
18. No programa Microsoft Word 365 PT-BR, o usuário pode selecionar todo o conteúdo do documento com apenas um atalho do teclado, pressionando, em conjunto, as teclas
- A) CTRL+L
 - B) CTRL+P
 - C) CTRL+A
 - D) CTRL+S
19. Ao executar uma pesquisa no Google com o caractere especial menos (-) na frente da palavra, o usuário está
- A) pesquisando a palavra exata.
 - B) pesquisando um *site* específico.
 - C) excluindo a palavra da pesquisa.
 - D) adicionando a palavra a pesquisa.
20. Após concluir sua pesquisa no Google, o usuário utilizou uma sequência de atalhos do teclado para encerrar o navegador em uso e bloquear a tela do seu computador. Sabendo que ele estava utilizando o Windows 10 Profissional, os atalhos do teclado utilizados foram:
- A) ALT+F5 e TECLADO WINDOWS+E
 - B) ALT+F4 e TECLA DO WINDOWS+L
 - C) CTRL+F4 e TECLADO WINDOWS+E
 - D) ALT+F7 e TECLADO WINDOWS+L

21. O programa criado pela Microsoft para o envio, recebimento e gerenciamento de *e-mails* e informações pessoais, é conhecido como
- A) K-mail.
 - B) Outlook.
 - C) Thunderbird.
 - D) Gerenciador de E-mails.
22. Uma empresa vai utilizar um *software* para realizar uma videoconferência com um de seus sócios que está em outro país. Um dos programas que pode ser escolhido para realizar a reunião *online* é o
- A) Azure.
 - B) Skype.
 - C) OneDrive.
 - D) Compilador.
23. Em relação à segurança do Windows, em suas versões posteriores (Windows 10 e 11), a Microsoft embutiu um programa de antivírus que se denomina
- A) Windows Defender.
 - B) Microsoft 365.
 - C) Microsoft Firewall.
 - D) Microsoft Security Essentials.
24. No navegador Google Chrome, para abrir uma nova janela anônima com o atalho do teclado, o usuário do computador deve utilizar,
- A) CTRL+SHIFT+P
 - B) CTRL+SHIFT+T
 - C) CTRL+SHIFT+N
 - D) CTRL+SHIFT+A
25. Ao concluir seu Trabalho de Conclusão de Curso (TCC) e armazenar o arquivo original no Google Drive, o usuário está empregando o
- A) armazenamento físico.
 - B) armazenamento interno.
 - C) armazenamento lógico.
 - D) armazenamento em nuvem.

QUESTÕES DE MÚLTIPLA ESCOLHA – CONHECIMENTOS ESPECÍFICOS

26. O raio-x é disparado da ampola em direção ao paciente, a energia interage e atravessa o corpo do paciente, chegando até o chassi, onde interagem com os haletos de prata do filme radiográfico, produzindo uma imagem latente. A imagem obtida no exame já existe, porém é invisível na imagem latente do filme. Dessa forma, o técnico de radiologia deve ter o conhecimento do fluxo de produção e de deslocamento dos elétrons dentro de uma ampola, além de todos os mecanismos envolvidos na produção da radiação. Considere essas informações e avalie as afirmações a seguir.



<http://radiologiaconcurso.blogspot.com/2017/12/o-que-ocorre-dentro-de-uma-ampola-de.html> acessado em 06/11/2023.

- I. Dentro do tubo de raios X, o feixe de elétrons é gerado por emissão termoiônica em um filamento aquecido.
- II. O filamento é um componente fundamental para o dispositivo de geração dos raios x; nele são produzidos os elétrons que serão acelerados em direção ao anodo.
- III. Quanto maior a tensão aplicada ao tubo, maior será a energia dos raios x gerados e maior também o seu poder de penetração.
- IV. É importante saber que cerca de 99% dessa energia é transformada em calor e apenas 1% é convertida em raios x.

É correto o que se afirma em

- A) I e II.
 - B) II e III.
 - C) II, III e IV.
 - D) I, II, III e IV.
27. O propósito principal dos aparelhos e técnicas de radiologia diagnóstica é transferir informações a partir de um feixe de raios X para o complexo olho-cérebro do radiologista. O feixe de raios X que emerge do tubo é quase uniformemente distribuído no espaço. Após a interação com o paciente, o feixe de raios X de formação da imagem não é mais distribuído uniformemente no espaço, mas varia de acordo com as características dos tecidos que ele atravessou. Os raios X que formam a imagem são aqueles que emergem do paciente e interagem com o receptor da imagem. O meio que converte o feixe de raios X em imagem visível é chamado de receptor de imagem (RI). O mais comum RI ainda é o filme fotográfico. Dessa forma, é correto afirmar que
- A) O filme radiográfico basicamente tem duas partes: a base e a emulsão.
 - B) A emulsão é coberta por uma camada protetora de gelatina chamada de camada de sustentação.
 - C) A base é a estrutura do filme radiográfico. Seu objetivo principal é propiciar uma estrutura flexível em cima da qual pode ser colocada a emulsão.
 - D) A emulsão consiste em uma mistura homogênea de gelatina e cristais de haleto de bário. Ela é colocada homogeneamente com uma camada de 3-5 µm de espessura.

28. O sistema esquelético do ser humano é formado por 206 ossos classificados de acordo com o formato e a localização. Pela forma, os ossos são classificados em cinco principais tipos: longos, curtos, planos, irregulares e sesamoides. O esqueleto axial de um adulto é composto por cerca de 80 ossos, já o esqueleto apendicular por 126 ossos, sendo necessário ao técnico de radiologia conhecimento básico para os procedimentos a serem realizados por ele. Sobre anatomia óssea é importante saber das características fundamentais para serem realizadas as técnicas radiológicas. Com base nessa descrição, avalie as informações a seguir.

- I. Os ossos curtos têm a forma similar de um cubo e são encontrados em punhos e tornozelos, apresentando 8 ossos carpais e 7 ossos tarsais.
- II. Os ossos que possuem forma peculiares são agrupadas em uma categoria final denominada de ossos irregulares, entre os quais pode-se citar vértebras, ossos da face, ossos da base do crânio e ossos da pelve.
- III. Os ossos longos são constituídos por um corpo e duas extremidades. Esses tipos de ossos são encontrados apenas no esqueleto apendicular e possuem uma porção compacta e outra esponjosa.
- IV. Os ossos mais velhos apresentam uma medula mais amarelada e os ossos novos apresentam uma medula avermelhada. Apresentam um revestimento denominado perióstio.

É correto o que se afirma em:

- A) I e II.
- B) II e III.
- C) II, III e IV.
- D) I, II, III e IV.

29. No processo de formação da imagem, vários fatores podem vir a interferir na qualidade final da imagem. Com isso, o técnico de radiologia deve ter o conhecimento suficiente para adequar a técnica de melhor qualidade para obtenção de uma imagem que venha a não interferir no diagnóstico final do médico radiologista. Ao se preparar para fazer uma exposição radiográfica, o tecnólogo / técnico em radiologia seleciona ajustes específicos para cada um dos fatores descritos: kVp, mAs e DFR. As seleções no painel de controle são baseadas na avaliação do paciente, na espessura da parte anatômica e no tipo de acessório utilizado. A maioria dos tubos de raios X é equipada com dois tamanhos de foco. Com isso o conhecimento sobre é fundamental. Desta forma, é correto afirmar:

- A) A diferença entre focos menores e maiores é a sua capacidade de produção de raios X.
- B) Com foco maior, a interação dos elétrons ocorre sobre uma área muito menor do anodo, e o calor resultante limita a capacidade de produção dos raios X.
- C) O foco menor é reservado para a radiografia mais detalhada, na qual a quantidade de raios X é relativamente baixa, como, por exemplo, na radiografia do tórax.
- D) Para a imagem normal, o maior foco é utilizado. Isso assegura que mAs suficiente pode ser utilizado para produzir uma imagem de partes do corpo espessas e densas.

30. Paciente refere obstrução nasal importante bilateral há 12 dias, acompanhada de rinorreia, inicialmente hialina, que evoluiu para rinorreia purulenta nos últimos 7 dias. Refere, ainda, febre medida de 38,5° há 3 dias da consulta. Nesse mesmo período, paciente também refere tosse produtiva e dor intensa em toda a face, pior pela manhã com melhora parcial com uso de anti-inflamatórios. O paciente também alega que houve uma diminuição progressiva do olfato nesse período. Quanto à audição, sentia plenitude auricular à esquerda. Nega dispneia ou crises de broncoespasmos nesse período. Por 5 dias, fez uso de lavagem nasal com soro fisiológico 0,9 %, anti-histamínico com descongestionante sistêmico, e anti-inflamatórios sem melhoras. Quando se relaciona o quadro clínico do paciente à anatomia, pode-se ter uma relação fundamental para o entendimento do processo de que esse paciente está sendo acometido e sobre os ossos da face envolvidos nesse quadro de sinusite.

A partir das informações apresentadas, é correto afirmar que:

- A) Existem apenas duas partes nas conchas nasais: a superior e média.
- B) As duas maxilas ou ossos maxilares são os maiores ossos imóveis da face.
- C) Os ossos lacrimais e nasais são os ossos mais espessos e frágeis de todo o corpo.
- D) O osso único vômer é um osso espesso que forma a parte ínfero-posterior do septo nasal.

31. A primeira vítima fatal, nos Estados Unidos, devido à exposição à radiação foi a assistente de Thomas Edison, Clarence Dally. Desde esse evento, um grande esforço tem sido dedicado para o desenvolvimento de equipamentos, técnicas e procedimentos para controlar os níveis de radiação e reduzir a exposição desnecessária à radiação para os trabalhadores* e para o público. O fornecimento de proteção radiológica para os trabalhadores e para o público é a prática da proteção radiológica. Os profissionais de proteção radiológica projetam equipamentos, calculam e constroem blindagens e desenvolvem protocolos administrativos para manter a exposição à radiação ALARA (*“as low as reasonably achievable”*), tão baixas quanto razoavelmente exequíveis).

Sobre proteção radiológica, avalie as afirmações a seguir:

- I. Toda atividade de proteção radiológica em radiologia diagnóstica é voltada para minimizar a exposição à radiação de pacientes e dos trabalhadores.
- II. Os três princípios fundamentais da proteção radiológica desenvolvido para atividades nucleares – tempo, distância e blindagem.
- III. A dose recebida por um indivíduo está diretamente relacionada à duração da exposição.
- IV. O princípio ALARA é adotado por causa do modelo linear sem limiar (LNT), que estabelece uma relação linear sem limiar mínima de dose para efeitos estocásticos – câncer, leucemia e efeitos genéticos.

É correto o que se afirma em:

- A) I e II apenas.
- B) II e III apenas
- C) II, III apenas.
- D) I, II, III e IV.

32. As imagens dos filmes radiográficos proporcionam uma imagem bidimensional. O filme necessita da exposição a um processamento químico, quando são observadas etapas de revelação, fixação, lavagem e secagem. Dessa forma, é necessário, por parte dos técnicos de radiologia, o conhecimento de fatores de exposição da imagem, que irão influenciar de forma direta na qualidade final da imagem. Um erro por parte desse profissional pode induzir a erros de diagnóstico final por parte dos médicos radiologistas. Considerando o processo de formação de imagens, é correto afirmar que

- A) As escalas curtas e longas têm referência com o contraste da imagem, no qual é permitido um melhor detalhamento, sempre a um alto contraste.
- B) A resolução de uma imagem radiográfica é associada à clareza ou nitidez de uma imagem; dessa forma a nitidez não interfere na qualidade final da imagem.
- C) A quantidade de enegrecimento de uma imagem está associada à sua densidade; quando se observa um filme com alta densidade, menor luminosidade é transmitida através da imagem.
- D) A aproximação ou o distanciamento do objeto a ser irradiado em nada interfere na qualidade final da imagem e não está associado à magnificação de uma imagem; toda imagem reproduzida apresenta a mesma dimensão da imagem original.

33. A Portaria Nº 453/98 da ANVISA aprova o Regulamento Técnico que estabelece as diretrizes básicas de proteção radiológica em radiodiagnóstico médico e odontológico e dispõe sobre o uso dos raios-x diagnósticos em todo território nacional e dá outras providências. Sobre a proteção radiológica, essa portaria descreve que o memorial descritivo de proteção radiológica deve conter um relatório de levantamento radiométrico com os níveis de restrições. Em relação às salas de raios-x, o instrumento utilizado nas medidas das radiações a serem utilizados para que os valores de dose de radiações sejam verificados de forma correta é

- A) a câmara de cintilação.
- B) a câmara de ionização.
- C) o contador de cintilador.
- D) o contado Geiger-Muller.

34. O pulmão é envolvido externamente por uma membrana delicada que também recobre a superfície interna da cavidade torácica, a pleura. A primeira é chamada de pleura visceral e a segunda, pleura parietal. Entre elas existe uma camada bem fina de líquido que facilita a movimentação dos pulmões durante a respiração. Quando há um acúmulo excessivo de líquido entre as pleuras, ocorre o derrame pleural, que é popularmente conhecido como “água na pleura”. Normalmente, a quantidade de líquido no espaço pleural é de cerca de 10 ml, o que gera um equilíbrio entre a sua produção e absorção. Porém, quando surge alguma enfermidade como infecções no pulmão, esse equilíbrio pode ser afetado, fazendo com que ocorra um acúmulo excessivo de líquido. Quando o líquido não consegue ser absorvido de forma adequada, este vai acumulando aos poucos, causando um aumento de pressão sobre o pulmão. Para aquisição da melhor imagem neste exame específico, o técnico em radiologia deve posicionar o paciente, adequadamente, em

- A) Ortostase em incidência anteroposterior.
- B) Decúbito lateral direito verdadeiro em incidência póstero-anterior.
- C) Decúbito lateral esquerdo verdadeiro em incidência anteroposterior.
- D) Decúbito lateral esquerdo com rotação posterior tórax em incidência póstero-anterior.

35. O exame de Raio-X é um dos exames de imagem mais comuns na medicina. É um exame indolor e não invasivo. Funciona através da emissão de raios que penetram alguns tecidos do corpo humano, tornando a imagem enegrecida ao raio-X. Já em outros tecidos, os raios não penetram, como nos ossos e estruturas com certo grau de calcificação, fornecendo imagens brancas. O Raio-X de Abdomen Simples recebe essa nomeação por ser realizado com apenas uma imagem do abdome e com o paciente em apenas uma posição. É fundamental o técnico de radiologia conhecer a divisão dos quadrantes para a melhor realização dos exames associado aos pontos topográficos anatômicos. Acerca dos pontos topográficos avalie as afirmações a seguir.

- I. Extremidade processo xifóide T09-T10
- II. Margem costal inferior nível L02-L03
- III. Crista ilíaca L04-L05
- IV. Trocanter maior

São corretas as afirmações:

- A) I e II apenas.
- B) I, II e III apenas.
- C) III e IV apenas.
- D) I, II, III e IV.

36. As fraturas de punho acontecem com bastante frequência na rotina clínica, principalmente em adultos jovens e idosos. Elas são geralmente associadas não apenas a acidentes de trânsito mas também a acidentes domésticos da própria altura. O técnico deve ter conhecimento anatômico e das técnicas a serem realizadas para o resultado satisfatório da imagem final. A fileira proximal e distal é importante, e cada uma com sua característica. A partir dessas considerações, avalie as afirmações a seguir.

- I. O escafoide é um osso em forma de barco que se articula proximamente com o rádio.
- II. O semilunar é o segundo osso da fileira proximal que se articula com o rádio.
- III. O capitato ou osso magno, também conhecido como osso grande, é o trapezóide em forma de cunha, sendo o menor osso da fileira distal.
- IV. O pisiforme apresenta o formato de uma ervilha e é o menor osso do carpo localizado na fileira distal.

São corretas as afirmações

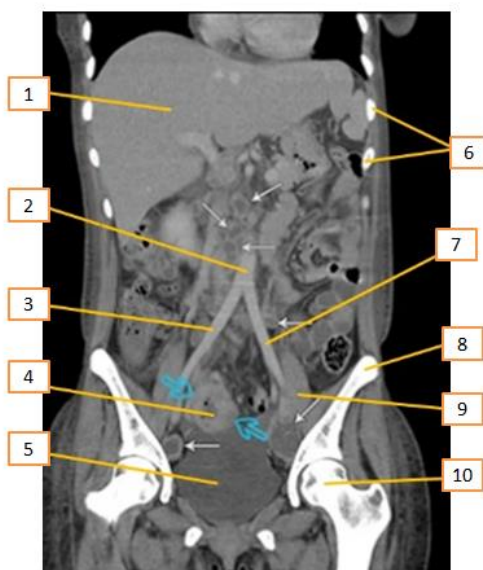- A) I, II e III apenas.
- B) II, III e IV apenas.
- C) III e IV apenas.
- D) I, II, III e IV.

37. Seriografia é um exame de raio-x, também conhecido como radiografia, que utiliza contraste. O método é comum por ser simples, rápido e não invasivo. Para obter as imagens, utiliza-se baixa dose de radiação e uma substância de contraste, a fim de identificar alterações em ossos e órgãos. O exame é contraindicado para gestantes ou mulheres com suspeita de gravidez. Nas estruturas, como ossos, a alteração é identificada como um corte escuro. Já em órgãos, buscam-se partes claras nessas imagens para identificar algo incomum na região. O contraste faz com que alguns tecidos sejam realçados. No caso do exame de Seriografia (Raio-X de Esôfago, Estômago e Duodeno-Seed), também chamado de Seriografia GI superior, avalia-se o esôfago, o estômago e o duodeno, órgãos do sistema digestivo, avaliando a forma, a função e anormalidades do trato gastrointestinal alto. É um tipo de exame que pode utilizar um duplo contraste.

Considerando o que foi exposto,

- A) O paciente realiza esse exame em ortostase, com RC perpendicular ao RI.
- B) O paciente fica na posição Sims, o RC e o RI de imagens são centralizados no nível de L1.
- C) O paciente fica em AP, com RC e o RI a nível de L2, com CO2 localizado na região do antropilórico.
- D) Na incidência em AP, o paciente fica em decúbito dorsal, braços ao longo do corpo. O contraste positivo é o sulfato de bário e o negativo CO₂.

38. **Tomografia computadorizada** é um procedimento não invasivo de diagnóstico por imagem que combina o uso de raio-x com computadores especialmente adaptados. É utilizado para criar imagens detalhadas dos mais variados tecidos do corpo humano. O procedimento é realizado através da emissão de raios X rotacionada ao redor do corpo, que, por sua vez e de forma variada, a depender de cada tecido, atenua o feixe de raios-X, que são absorvidos por detectores de radiação, que enviam então os dados para um sistema computacional. Esse sistema consegue transformar a radiação, através de seus detectores, em um sinal digital no qual se tem a imagem formada muitas vezes mais fidedigna que as imagens radiográficas. Entre os vários assuntos que devem ser conhecidos, a anatomia é fundamental.

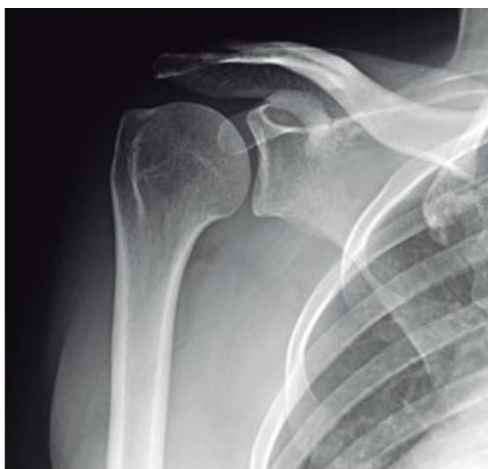

Disponível em: <https://protocolos-de-tc.webnode.page/abdome/>. Acesso em 12/11//2023(Adaptado)

Com base no texto acima e de acordo com a região anatômica apresentada, os números que aparecem na imagem estão corretamente descritos em

- A) 1- fígado, 3- artéria ilíaca comum direita, 5- bexiga urinária, 8- crista ilíaca, 10- cabeça do fêmur.
- B) 2- veia cava, 4- íleo terminal, 5- bexiga terminal, 6- baço, 8- crista ilíaca.
- C) 2- artéria aorta, 3- artéria ilíaca comum esquerda, 5- bexiga urinária, 6- costelas, 10- cabeça fêmur.
- D) 4- íleo terminal, 6- costelas, 7- artéria ilíaca comum direita, 8- crista ilíaca, 10- cabeça do fêmur.

39. O exame de ombro, denominado de AP verdadeiro, é obtido com angulação do raio a 45° de medial para lateral, com o braço ao longo do corpo. Outra opção alternativa seria rodar o paciente até que a escápula fique encostada no filme e o raio incida perpendicularmente à escápula. Essa incidência tem como objetivo principal evidenciar a articulação glenoumeral e o espaço subacromial.



BONTRAGER, K. L.; LAMPIGNANO, J. P. Manual prático de técnicas e posicionamento radiográfico. Rio de Janeiro: Elsevier, 8 ed., 2014 (adaptado).

De acordo com a imagem é correto verificar que o posicionamento do paciente foi

- A) correto, com imagem com rotação interna possibilitando verificar o tubérculo maior livre.
 B) correto, permitindo verificar a articulação glenoumeral e o espaço subacromial livre.
 C) incorreto, visto que não foi evidenciada a articulação acromioclavicular.
 D) incorreto, pois na imagem do processo coracoide não deveria estar sobreposta a cabeça do úmero.
40. Paciente chega ao atendimento com uma dor abdominal intensa. Esse sintoma muitos vezes não é específico de uma patologia, dificultando o diagnóstico. Dores abdominais podem sugerir diversas hipóteses de diagnóstico. Por isso, não é tão simples de diagnosticar rápido. Uma das formas de diagnosticar é realizar a anamnese do paciente. Nessa anamnese, o médico tem a possibilidade de caracterizar a dor abdominal. A partir daí, o médico já sabe qual exame pode solicitar para confirmar ou descartar. Entre os exames, está a Rotina Radiográfica Abdome Agudo. O diagnóstico radiográfico é realizado com uma rotina de três incidências básicas:

- Anteroposterior (AP) de abdome em decúbito dorsal;
- Anteroposterior (AP) de abdome em ortostase;
- Pósterio-anterior (PA) de tórax em ortostase.

A partir dessas informações avalie as afirmativas a seguir.

- I. Na incidência de AP de abdome em supinação simples, várias são as patologias demonstradas como obstrução intestinal, neoplasias, calcificações e ascite.
- II. Na incidência em AP ortostática, são observadas massas anormais, níveis de líquidos e acúmulos de ar intraperitoneal sob o diafragma.
- III. O exame de radiografia de tórax em PA, de forma ereta, faz parte da rotina de abdome agudo.

É correto o que se afirma em

- A) I, apenas.
 B) I e III, apenas.
 C) II e III, apenas.
 D) I, II e III.

41. O princípio ALARA é adotado por causa do modelo linear sem limiar (LNT), que estabelece uma relação linear sem limiar mínima de dose para efeitos estocásticos – câncer, leucemia e efeitos genéticos. No entanto, deve-se também reconhecer que são utilizados valores baixos de doses de radiação no diagnóstico por imagem. Toda atividade de proteção radiológica em radiologia diagnóstica é voltada para minimizar a exposição à radiação de pacientes e dos trabalhadores. Os três princípios fundamentais da proteção radiológica desenvolvido para atividades nucleares – tempo, distância e blindagem – encontram aplicação igualmente útil nessa área. Quando esses princípios fundamentais são atendidos, a exposição à radiação pode ser minimizada. Com base nessas informações, analise as afirmativas a seguir.

- I. A dose recebida por um indivíduo está diretamente relacionada à duração da exposição. Se o tempo durante o qual um indivíduo é exposto à radiação é dobrado, a dose será dobrada.
- II. À medida que a distância entre a fonte de radiação e o indivíduo aumenta, a exposição à radiação diminui rapidamente. Essa diminuição da exposição é calculada usando a lei do inverso do quadrado da distância.
- III. Posicionar blindagens entre a fonte de radiação e as pessoas expostas reduz muito o nível de exposição à radiação. As blindagens utilizadas em radiologia diagnóstica consistem geralmente em chumbo, apesar de materiais de construção convencionais também serem utilizados.

É correto o que se afirma em

- A) I e II, apenas.
- B) I e III, apenas.
- C) II e III, apenas.
- D) I, II e III.

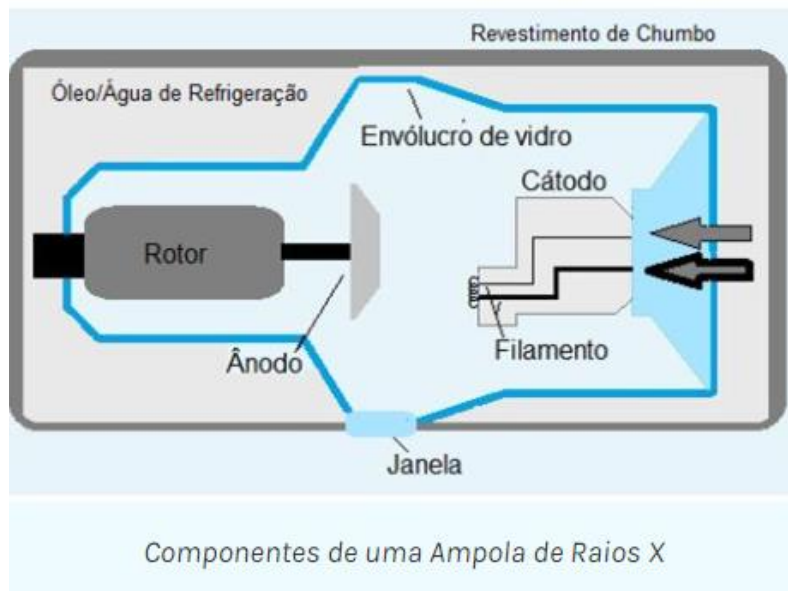
42. Uma **radiografia da bacia**, usualmente designada por **raio-X (RX) da bacia**, é um exame de diagnóstico por imagem que permite ao médico observar essa região anatômica e tirar importantes conclusões em distintas patologias. Em termos de anatomia, um RX da bacia é um exame que serve para observar os **ossos coxais**, as **articulações sacroilíacas** e a **região proximal do fêmur**. O RX da bacia está, essencialmente, indicado em contextos de traumas e dores, sendo realizado frequentemente como exame de primeira linha nesses quadros clínicos. De acordo com o que foi exposto, avalie as sentenças a seguir sobre este exame.

- I. Os membros inferiores devem apresentar uma rotação interna mínima de 15°. O operador deve ter cuidado de não rodar para dentro somente os pés, sem girar do joelho para cima, quando o exame realizado for AP de bacia.
- II. A frequência de ossificações heterotópicas e de outras calcificações patológicas em partes moles da bacia, principalmente adjacentes às coxofemorais, asas ilíacas e aos grandes trocanteres, torna obrigatória a utilização de filmes maiores tipo 30 x 40 cm deitado e 35 x 35 cm ou 35 x 43 cm, a serem utilizados de acordo com o biotipo do paciente nos exames de partes moles da bacia.
- III. O desnível de bacia, mais chamado de desnível pélvico, é a principal indicação para os exames em pé, também chamado em ortostatismo. Devem aparecer com boa definição as bordas mais proximais das cristas ilíacas proximalmente e as bordas mais distais das regiões isquiáticas. Ao exame em ortostase.

É correto o que se afirma em

- A) I e II, apenas.
- B) I e III, apenas.
- C) II e III, apenas.
- D) I, II e III.

43. O TUBO DE RAIOS X é um componente do aparelho de raios X de conhecimento do técnico de radiologia. Ele está contido em uma caixa de proteção e, portanto, é inacessível. A figura a seguir apresenta um diagrama esquemático de um tubo de raios X diagnóstico com um anodo giratório. Seus componentes são considerados separadamente, mas deve estar claro que existem duas partes principais: o catodo e o anodo. Cada uma delas é um eletrodo, e qualquer tubo com dois eletrodos é um diodo. Vários são os componentes que fazem parte dessa estrutura pela emissão dos raios. Com isso, o técnico deve ter o saber de cada componente. Considerando o que foi explanado analise as afirmações a seguir.



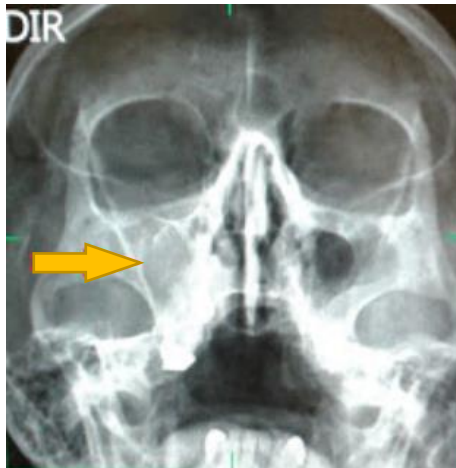<https://ampoladigital.wordpress.com/2016/10/04/producao-de-radiacao-x/>, acesso dia 13/11/2023.

- I. O invólucro protetor de alguns tubos de raios X contém óleo, que serve tanto como isolante contra choques elétricos quanto como manta térmica para dissipação do calor.
- II. A ampola mantém o vácuo no interior do tubo. Esse vácuo permite mais eficiência na produção dos raios X e uma vida mais longa do tubo.
- III. Um filamento de tubo de raios X emite elétrons quando é aquecido. Quando a corrente através do filamento é suficientemente elevada, os elétrons das camadas mais externas dos átomos do filamento são “agitados” e ejetados do filamento. Esse fenômeno é conhecido como emissão de termiônica.
- IV. A maioria dos tubos de raios X de anodo giratório tem dois filamentos montados lado a lado no suporte do catodo, gerando tamanhos de pontos focais grandes e pequenos.
- V. Tubos de raios X especiais para mamografia têm alvos de molibdênio ou ródio principalmente devidos a seu baixo número atômico e baixa energia dos raios X característicos da camada K.

É correto o que se afirma em

- A) I, II e III, apenas.
- B) II, III e IV, apenas.
- C) III, IV e V, apenas.
- D) I, II, III, IV e V.

44. A análise da imagem permite fazer várias observações anatômicas.



Disponível em: <https://dicasradiologia.blogspot.com/2016/03/como-identificar-sinusite-na-radiografia-raiox.html>, acesso dia 13/11/23.

Avalie as sentenças a seguir.

- I. A sinusite é uma inflamação da mucosa dos seios paranasais ou mais conhecidos com seios da face, localizado na região frontal da cabeça é formada por cavidades ósseas ao redor do nariz, maçãs do rosto e olhos.
- II. O nome mais utilizado para esse problema é rinossinusite, pois o processo inflamatório atinge tanto a mucosa dos seios da face como a mucosa nasal.
- III. A sinusite é uma das inflamações comuns nas estações outono e inverno, devido à presença dos principais vírus e bactérias que causam gripes e resfriados e, conseqüentemente, a coriza e as secreções.

É correto o que se afirma em

- A) I e II, apenas.
- B) I e III, apenas.
- C) II, apenas.
- D) I, II e III.

45. O exame de Raio-X é um dos exames de imagem mais comuns na medicina. É um exame indolor, não invasivo e de baixo custo. Funciona através da emissão de raios que penetram alguns tecidos do corpo humano, tornando a imagem enegrecida ao raio-X. Já em outros tecidos, os raios não penetram, como nos ossos e estruturas com certo grau de calcificação, fornecendo imagens brancas. O Raio-X de crânio busca capturar imagens em diferentes ângulos do crânio do paciente. O técnico de radiologia deve ter vários conhecimentos das técnicas e posicionamentos diversos de acordo com a condição de saúde do paciente no momento do exame; logo, cada atendimento possui uma característica. Podem ser visualizadas fraturas, neoplasias, metástases, doença de paget entre outros. Considerando o que foi explanado avalie as afirmações a seguir.

- I. O paciente, ao realizar a incidência axial em AP, método de Towne, aplica-se o RC com angulo de 30 graus caudal em relação a linha LOM e 37 graus em relação LIOM.
- II. A posição de perfil pode ser direito ou esquerdo, o feixe é horizontal para com projetos de traumatismos, com RC 5 cm acima do MAE, com uma distância DFRI de 100 cm.
- III. A incidência PA de crânio (CALDWELL), o RC 15 graus no sentido caudal saindo no násio e ou 20-30 graus caudal também saindo no násio.
- IV. Podemos ter PA de crânio a 0 graus, em que o raio corre sem angulação e tendo por a LOM.

É correto o que se afirma em

- A) I, II e IV, apenas.
- B) II e III, apenas.
- C) III e IV, apenas.
- D) I, II, III e IV.

46.

Uma **radiografia do tórax** é um exame que serve para auxiliar o médico no diagnóstico ou avaliação da resposta aos tratamentos em várias patologias (doenças), como, por exemplo, a pneumonia, a tuberculose, a doença pulmonar obstrutiva crônica (DPOC), as fraturas, entre outros. A radiografia é uma técnica usada na medicina há muitos anos, sendo um método de diagnóstico de 1ª linha em termos de avaliação da anatomia humana. A interpretação do exame é realizada tendo por base a imagem formada, entre aquilo que é considerado normal e o que é patológico. Para que se tenha um produto final de qualidade, o técnico de radiologia deve ter o conhecimento prévio da anatomia associado aos pontos topográficos para que o exame venha ser de qualidade associado a técnica radiológica empregada.

Fonte: <https://www.saudebemestar.pt/pt/exame/imagiologia/radiografia-de-torax/> Acesso em: 14/11/2023 (Adaptado)

Com base no texto apresentado, avalie as afirmações a seguir.

- I. O tórax é a parte superior do tronco, situada entre o pescoço e o abdômen. A anatomia topográfica do tórax se divide em três partes: a caixa torácica, o sistema respiratório propriamente dito e o mediastino.
- II. O posicionamento radiográfico preciso necessita de certos pontos de referência alinhados ao RI. Essas referências devem ser facilmente identificadas ao paciente, para o posicionamento do tórax; duas dessas referências são a proeminência vertebral e a fúrcula esternal.
- III. A fúrcula esternal é um ponto importante para determinar o posicionamento do RC na incidência de AP do tórax.

É correto o que se afirma em

- A) I e II, apenas.
- B) II, apenas.
- C) II e III, apenas.
- D) I, II e III.

47.

A articulação do joelho é composta pelas articulações entre os ossos do fêmur, tíbia e patela, e é uma das maiores e mais complexas articulações do corpo humano. O joelho é classificado como uma articulação sinovial em dobradiça, que permite, principalmente, flexão e extensão com um grau mais limitado de translação e rotação. As estruturas de suporte da articulação do joelho incluem uma cápsula articular, os meniscos lateral e medial, e vários ligamentos que ajudam a garantir a mobilidade e a estabilidade do joelho. No joelho, existe a patela, antigamente conhecida como rótula. É o osso da frente do joelho, responsável pela transmissão da força da musculatura da coxa. Em algumas situações, esse osso pode se deslocar para fora de seu local normal, a chamada instabilidade patelar ou luxação da patela. Vários são os exames a serem realizados pelo técnico de radiologia para identificar alterações inerentes a essa estrutura.

Fonte: <https://www.lecturio.com/pt/concepts/articulacao-do-joelho/>. Acesso em 14/11/2023. (Adaptado)

Com base no que foi exposto, avalie as afirmações a seguir

- I. A incidência PA de patela é importante na avaliação de fraturas de joelho antes que se flexione o joelho para outras incidências.
- II. O RC deve ser perpendicular e direcionado para o meio da patela, com uma distância de DFRI mínima de 100 cm. Incidência PA de patela.
- III. Nos critérios radiográficos, a ausência de rotação é evidenciada pela aparência simétrica dos côndilos do fêmur (PA de patela).
- IV. No que se refere à colimação e ao RC, a centralização e a angulação estão corretas se a articulação do joelho estiver aberta e a patela estiver no centro do campo de colimação.

É correto o que se afirma em

- A) I e II, apenas.
- B) II e III, apenas.
- C) II, III e IV, apenas.
- D) I, II, III e IV.

48.

A interação entre radiação eletromagnética e matéria é de grande importância. É sabido que essa interação tem propriedades de onda e de partícula. A radiação eletromagnética interage com estruturas cujas dimensões são similares ao comprimento de onda da radiação. Os raios X interagem com estruturas de diferentes níveis através de cinco mecanismos: espalhamento coerente, efeito Compton, efeito fotoelétrico, produção de pares e fotodesintegração. Dois deles — o efeito Compton e o efeito fotoelétrico — têm importância particular para o radiodiagnóstico. O estudo da física pelos técnicos de radiologia é considerada de fundamental importância para o desenvolvimento profissional, pois contribui para o entendimento desde como são formadas as radiações x, os procedimentos radiológicos de rotina e ainda a importância da proteção e prevenção à exposição.

BUSHONG, S.C. Ciência radiológica para tecnólogos: física, biologia e proteção. 9. ed. Rio de Janeiro: Elsevier, 2010 (adaptado).

Com base no que foi exposto, avalie as afirmações a seguir

- I. Em toda a gama de diagnóstico com raios X, podem ocorrer interações com elétrons de camadas externas, que não só espalham os raios X, como também reduzem sua energia e ionizam os átomos. Esse tipo interação é chamado de efeito Compton ou espalhamento Compton.
- II. Raios X diagnósticos também são submetidos a interações ionizantes com elétrons de camadas mais internas. A radiação X não é espalhada, mas totalmente absorvida. Esse processo é chamado efeito fotoelétrico.
- III. Os elétrons que resultam da produção de pares perdem energia através de excitação, de ionização e, eventualmente, preenchem vacâncias de camadas atômicas. O pósitron se une com um elétron livre, e a massa de ambos é convertida em energia, em um processo chamado radiação de aniquilação.
- IV. Os raios X espalhados resultam em ruído na imagem, o que causa borramento generalizado na imagem devido aos raios X, não representando informação diagnóstica. Para minimizar esse tipo de ruído, técnicas e artefatos são empregados para minimizar a quantidade de radiação X espalhada que atinge o receptor de imagem.

É correto o que se afirma em

- A) I, II e III, apenas.
- B) II e IV, apenas.
- C) III e IV, apenas.
- D) I, II, III e IV.

49.

Uma **radiografia do pé** é um exame muito importante no diagnóstico de diversas patologias (doenças). É usado frequentemente na presença de alguns sinais e sintomas, sendo os traumas e a dor no pé os mais frequentes. Veja mais informação em indicações do RX do pé. Os raios X são um método de diagnóstico utilizado frequentemente na prática clínica na avaliação dos diversos órgãos do corpo humano e que permitem retirar importantes conclusões, possuindo, no entanto, muitas informações a mais. Para o técnico de radiologia produzir uma imagem de qualidade, ele deve conhecer as técnicas e anatomia da estrutura e o pé, de forma detalhada. Diante o que foi , avalie as informações a seguir.

Fonte: <https://www.saudebemestar.pt/pt/exame/imagiologia/raio-x-do-pe/> , Acesso em 14/11/2023. (Adaptado).

- I. Sobre a incidência em AP dos dedos do pé, fraturas e ou deslocamentos dos dedos são facilmente observados ; nos casos de doenças como osteoartrite e gota, podem ser bem evidentes, sobretudo alterações no hálux.
- II. O posicionamento do paciente na realização do exame deve ser em decúbito dorsal ou sentado na mesa e os joelhos devem estar flexionados em superfície plana sobre o chassi.
- III. Ao posicionar o paciente, deve-se ter o cuidado com o RC e a angulação, onde o raio deve ser perpendicular às falanges e a angulação, 10 a 15 graus em direção ao calcâneo.

É correto o que se afirma em

- A) I, II e III.
- B) I e II, apenas.
- C) I e III, apenas.
- D) III, apenas.

50.

O **raio-X (RX) do cotovelo** consiste num **exame** de diagnóstico por imagem que emprega radiação X e que nos permite estudar esta estrutura anatômica dos membros superiores. Trata-se de um exame de execução simples e rápida, sendo, por esse motivo, usado frequentemente numa primeira linha no diagnóstico de diversas patologias. No entanto, apresenta algumas limitações em alguns contextos clínicos. Esse exame tem **indicação**, sobretudo, em caso de trauma para avaliação de fraturas - os desvios das estruturas ósseas. Permite, ainda, avaliar a existência de alterações na trabeculação óssea, como, por exemplo, lesões ósseas líticas ou blásticas. Mas, para realização dos exames, tem-se que ter o conhecimento da técnica de execução e anatomia da estrutura associada às manobras, de acordo com a clínica do paciente. Pelo que foi descrito analise as afirmações a seguir.

Fonte: <https://www.saudebemestar.pt/pt/exame/imagiologia/rx-do-cotovelo/>, acesso em 14/11/2023 (adaptado).

- I. Ao realizar o exame, o paciente deve encontrar-se na ponta da mesa com o cotovelo totalmente estendido para uma incidência em AP.
- II. Ao realizar o exame, é fundamental alinhar os epicôndilos ; estes devem estar de forma paralela ao RI, ao exame de AP. Com RC de forma perpendicular.
- III. Ao realizar o exame, devem ser visualizadas o úmero distal, o espaço articular do cotovelo, o rádio e ulna proximais visíveis. Incidência em AP.
- IV. A DFRI deve ser de 80 cm e RC perpendicular ao centro da articulação do cotovelo ao exame em AP.

É correto o que se afirma em

- A) I, II e III.
- B) I, II e IV, apenas.
- C) II e III, apenas.
- D) II e III, apenas.