



Revive

Entrenamiento Médico Integral

CONTENIDO

TEMÁTICO

RADIOGRAFÍA

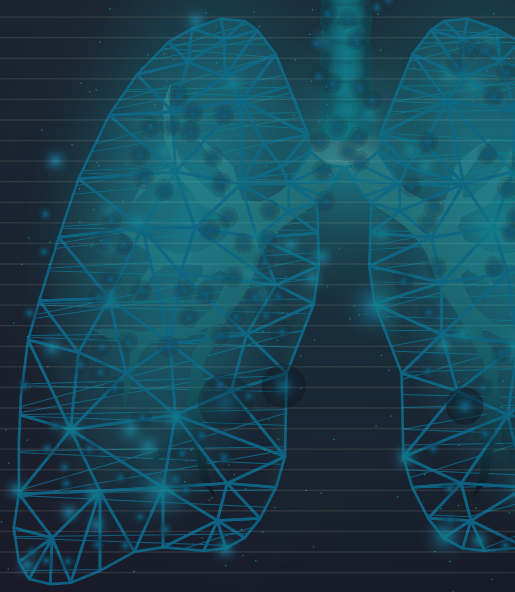
DE TÓRAX

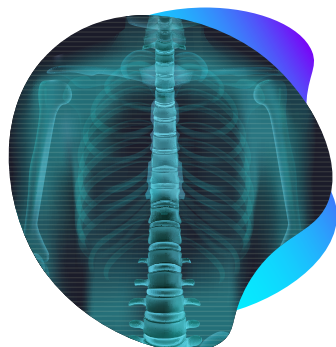
INSTRUCTOR:

Dr. Pedro Nel Montoya

Restrepo

Médico Radiólogo





RADIOLOGÍA DE TÓRAX

Certificación por **48 horas**

INSTRUCTOR:

Dr. Pedro Nel Montoya Restrepo

Médico Radiólogo

DIRIGIDO A:



Médicos
generales



Médicos
especialistas



Médico
interno /
residente



Profesionales de
enfermería



Estudiantes
de medicina
de último año

MÓDULO	CONTENIDO TEMÁTICO	SÍNTESIS
<p>Módulo 1. Historia y conceptos básicos</p>	<ul style="list-style-type: none"> • Historia y generalidades • Imagen radiográfica • ¿Cómo funciona el tubo de rayos x? • Radiopaco vs radiolúcido • Densidades radiológicas 	<p>Este módulo proporciona una base histórica y conceptual en radiología de tórax, introduciendo los principios fundamentales detrás de esta disciplina.</p>
<p>Módulo 2. Tipos de proyecciones</p>	<ul style="list-style-type: none"> • ¿Qué es una proyección? • Proyecciones convencionales: Posteroanterior (PA), posteroanterior (PA) y lateral, proyección lateral, proyecciones ortogonales • Radiografía técnicamente aceptable: Penetración, rotación, inspiración, magnificación, angulación • Proyecciones adicionales: Anteroposterior (AP), Decúbito lateral, Lordótica apical, Oblicuas 	<p>Explora las diferentes técnicas de imagen utilizadas para capturar radiografías de tórax desde diversas perspectivas, lo que es esencial para la interpretación adecuada de las imágenes.</p>

MÓDULO	CONTENIDO TEMÁTICO	SÍNTESIS
<p>Módulo 3. Anatomía radiológica</p>	<ul style="list-style-type: none"> • Anatomía normal radiografía de tórax • Valoración centro hacia afuera • Anatomía pulmonar: <ul style="list-style-type: none"> * Cisuras y pleura * Parénquima pulmonar * Vasos pulmonares, * Hilios pulmonares * Mediastino • Contornos cardíacos • Subdivisiones del mediastino • Pedículo vascular • Diafragma • Estructuras óseas: Huesos, tejidos 	<p>Este módulo se enfoca en la anatomía específica que se visualiza en las radiografías de tórax, se explora la identificación de estructuras como los pulmones, las costillas, el mediastino y el diafragma en las imágenes. Comprender la anatomía radiológica es esencial para localizar y evaluar posibles anomalías.</p>
<p>Módulo 4. Diferenciando patrones (alveolar vs intersticial)</p>	<ul style="list-style-type: none"> • División árbol bronquial • Estructuras pulmonares • Patrón alveolar <ul style="list-style-type: none"> * Broncograma aéreo * Signo de la silueta * Causas del patrón alveolar * Neumonía lobar * Neumonía segmentaria * Neumonía aspirativa * Neumonía redonda * Localización de la neumonía * Edema pulmonar * Hemorragia alveolar • Patrón intersticial • Características de la enfermedad pulmonar intersticial • Patrón intersticial reticular <ul style="list-style-type: none"> * Edema pulmonar intersticial * Neumonías virales o por hongos * Neumonía intersticial usual • Patrón intersticial nodular • Patrón intersticial retículo-nodular • Patrón alveolar e intersticial • Clasificación de las enfermedades pulmonares parenquimatosas 	<p>Se enseña a distinguir entre patrones radiológicos típicos de enfermedades alveolares (como neumonía) y enfermedades intersticiales (como fibrosis pulmonar).</p>

MÓDULO	CONTENIDO TEMÁTICO	SÍNTESIS
<p>Módulo 5. Estudio de la atelectasia</p>	<ul style="list-style-type: none"> • Atelectasia • Signos directos de la atelectasia • Signos indirectos de la atelectasia • Clasificación de las atelectasias • Tipos de atelectasias no obstructivas • Atelectasia obstructiva • Atelectasia lóbulo superior derecho • Atelectasia del lóbulo medio • Atelectasia lóbulo inferior derecho • Atelectasia lóbulo superior izquierdo • Atelectasia lóbulo inferior izquierdo • Atelectasia de todo el pulmón • Tubo endotraqueal bajo 	<p>Se aborda el colapso pulmonar, sus causas y características radiológicas, permitiendo su detección temprana.</p>
<p>Módulo 6.1 Derrame pleural</p>	<ul style="list-style-type: none"> • Generalidades • Fisiología • Derrame pleural trasudado o exudado • Derrame subpulmonar • Derrame pleural • Signo del menisco • Derrame en supino • Sospecha de derrame • Hemitórax opacificado • Derrame pleural no libre • Pseudotumor • Hidroneumotórax • Derrame laminar • Lateralidad del derrame 	<p>Estos módulos se enfocan en identificar derrames pleurales y áreas radiopacas en el tórax, indicativos de posibles problemas pulmonares y cardiacos.</p>
<p>Módulo 6.2 Hemitórax radiopaco</p>	<ul style="list-style-type: none"> • Hemitórax opaco • Estado posneumonectomía • Ruptura diafragmática • Compromiso neoplásico • Causas de hemitórax opaco <ul style="list-style-type: none"> * Tráquea desplazada hacia el lado afectado * Tráquea en posición central * Tráquea lejos del lado afectado 	<p>Estos módulos se enfocan en identificar derrames pleurales y áreas radiopacas en el tórax, indicativos de posibles problemas pulmonares y cardiacos.</p>

MÓDULO	CONTENIDO TEMÁTICO	SÍNTESIS
<p>Módulo 7.1 Valoración de la enfermedad cardiovascular</p>	<ul style="list-style-type: none"> • Definir el situs • Aurícula derecha • Aurícula izquierda • Ventrículo izquierdo • Ventrículo derecho • Aumento del índice cardiotorácico • Derrame pericárdico • Aumento del índice cardiotorácico por factores técnicos • Flujo vascular • Influencia cardíaca • Edema pulmonar no cardiogénico • Edema pulmonar cardiogénico vs no cardiogénico 	<p>Proporciona herramientas para evaluar el corazón y los vasos sanguíneos a partir de radiografías de tórax, detectando signos de enfermedades cardiovasculares.</p>
<p>Módulo 7.2 Valoración de la enfermedad cardiovascular</p>	<ul style="list-style-type: none"> • Estenosis mitral • Estenosis aórtica • Influencia tricuspídea • Miocardiopatía dilatada • Cardiopatía hipertensiva • Patología aórtica • Aneurisma de la aorta torácica • Disección aórtica • Hipertensión pulmonar • ¿Cómo definir si la cardiomegalia es a expensas de cavidades izquierdas o derechas? • Localización de las válvulas cardíacas • Alteraciones de la pared torácica • Pectus excavatum 	<p>Proporciona herramientas para evaluar el corazón y los vasos sanguíneos a partir de radiografías de tórax, detectando signos de enfermedades cardiovasculares.</p>
<p>Módulo 8 Tórax traumático</p>	<ul style="list-style-type: none"> • Neumotórax • Hidroneumotórax • Neumotórax en supino • Posibles errores • Neumotórax a tensión • Cuantificación • Técnicas remplazadas por la tomografía • Neumopericardio • Neumomediastino vs Neumopericardio 	<p>Conocer cómo interpretar radiografías de tórax en casos de trauma es esencial para evaluar lesiones en órganos y estructuras torácicas, como fracturas costales, neumotórax o contusiones pulmonares.</p>

MÓDULO	CONTENIDO TEMÁTICO	SÍNTESIS
<p>Módulo 9 Líneas y catéteres</p>	<ul style="list-style-type: none"> • Catéter venoso central • Catéter central de inserción periférica • Catéter de swang-ganz • Catéteres de diálisis • Cánula de traqueostomía • Catéteres de drenaje pleural • Dispositivos cardíacos • Dispositivos gastrointestinales 	<p>Se cubre el uso de instrumentos médicos en procedimientos guiados por radiografía para una atención segura y precisa.</p>
<p>Módulo 10. Valoración del mediastino y patologías frecuentes</p>	<ul style="list-style-type: none"> • Mediastino • Lesión mediastinal o pulmonar • Lesión mediastinal • Lesiones del mediastino anterior • Bocio • Linfoma • Masas tímicas • Teratomas • Aneurisma torácico • Mediastino medio • Quistes pericárdicos • Mediastino posterior • Masas del mediastino posterior • Hernia hiatal por deslizamiento • Masas en la proyección frontal • Masas en la proyección frontal • Masa hiliar o mediastinal • Lesiones comunes del parénquima pulmonar • Pseudolesiones 	<p>Se estudia el mediastino, la zona central del tórax, y se analizan las patologías comunes que pueden afectarlo.</p>
<p>Módulo 11. Tórax negro</p>	<ul style="list-style-type: none"> • Causas • Factores técnicos • Alteraciones de la pared torácica • Patología de la cavidad pleural • Patología del parénquima pulmonar • Patología del parénquima pulmonar • Patología vascular • Patología de la vía aérea 	<p>Se examinan casos de tórax con una mayor claridad radiológica, lo que puede indicar diversas condiciones médicas.</p>

Preparar a los profesionales de la salud, como médicos generales, especialistas y personal de enfermería, para adquirir las habilidades y el conocimiento necesarios en el momento de interpretar radiografías de tórax de manera efectiva, teniendo en cuenta 3 aspectos clave como el diagnóstico Preciso, la detección temprana y la seguridad del paciente.